

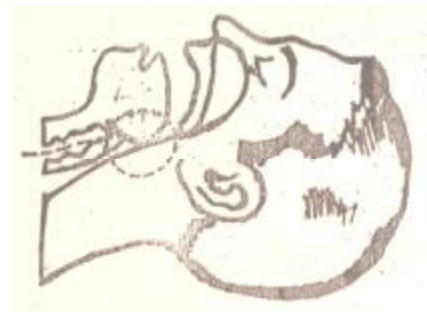

Рисунок 3 Техніка проведення штучного дихання – порушений стан прохідності дихальних шляхів (вхід у гортань прикритий язиком і підгортанником)



Рисунок 4 Техніка проведення штучного дихання – відновлення прохідності дихальних шляхів – корінь язика відійшов від входу в гортань




Рисунок 5 Техніка проведення зовнішнього масажу серця – правильне розміщення тіла потерпілого (на рівній, твердій поверхні)

Рисунок 8 Техніка проведення зовнішнього масажу серця – правильне розташування реаніматора відносно тіла потерпілого

This image shows a single sheet of white paper with horizontal ruling lines. The lines are evenly spaced and run across the width of the page. There are no margins, text, or other markings on the paper.